Fecha: 6-08/2026	**Edad:** 10 Años	**Raza:** Pitbull
Paciente: Zeus	**Especie:** Canino	**Propietario:** Tatiana Muñoz
Remitente: Dra Valentina Arango	**Tipo de estudio:** Ecografía Abdominal ***Estudio realizado con equipo Vinno5, con sonda microconvexa, se manejó frecuencia de 5.0 a 11.0 MHz para abordaje abdominal*.**	

Cavidad abdominal: sin presencia de efusiones ni reacción peritoneal, linfonodos mesentéricos hipoecoicos homogéneos de bordes regulares sin aumento de tamaño ni signos de reactividad.

Gastrointestinal: el estómago presenta pared de estratificación conservada, espesor mural adecuado (0.23cm), moderado contenido hiperecoico libre (gas), eristaltismo a nivel de fundus y antro pilórico conservado, sin dolor a la presión. Intestino delgado presenta pared con estratificación mural conservada, peristaltismo adecuado, escaso contenido de gas, moderado contenido fecal, sin presencia de corrugamiento ni plegamiento entérico, El colon presenta pared de grosor conservado, moderado contenido fecal de aspecto sólido, moderado contenido de gas, sin signos obstructivos a la fecha.

Páncreas: ecogenicidad isoecoica homogénea, tamaño conservado, contornos regulares, sin lesiones quísticas o nodulares a la fecha. Sin reactividad periférica ni dolor a la presión.

Bazo: presenta parénquima hipoecoico homogéneo, punteado fino, contornos regulares y aguzados, tamaño conservado, sin presencia de lesiones focales ni difusas, vasculatura y bordes perihiliares conservados.

Hígado: presenta parénquima hipoecoico, granulado grueso, homogéneo, bordes aguzados, capsula hiperecoica, tamaño conservado, sin dolor a la presión. No se evidencian lesiones focales, quísticas o nodulares. Sin cambios en vasos sanguíneos adyacentes.

Vesícula biliar: moderado contenido anecoico puro (Bilis liquida), paredes conservadas, no se evidencia dilatación ductal ni signos obstructivos a la fecha.

Glándulas adrenales: presentan morfología conservada, parénquima hipoecoico homogéneo. Sin lesiones focales o nodulares a la fecha.

Riñones: presentan contorno regular, tamaño conservado, forma ovoidal, relación corticomedular 1:1, correcta diferenciación corticomedular, ecogenicidad hipoecoica homogénea a nivel cortical con presencia de mineralizaciones a nivel de divertículos pélvicos, pelvis y uréteres sin presencia de dilatación ni signos obstructivos a la fecha, sin dolor a la presión.

Vejiga: escaso contenido anecoico homogéneo (liquido), pared de borde regular que conserva la estratificación mural, espesor mural conservado (0.33 cm). Uretra proximal sin presencia de dilatación ni signos obstructivos a la fecha, sin dolor a la presión.

Fecha: 6-08/2026	**Edad:** 10 Años	**Raza:** Pitbull
Paciente: Zeus	**Especie:** Canino	**Propietario:** Tatiana Muñoz
Remitente: Dra Valentina Arango	**Tipo de estudio:** Ecografía Abdominal	
	***Estudio realizado con equipo Vinno5, con sonda microconvexa, se manejó frecuencia de 5.0 a 11.0 MHz para abordaje abdominal*.**	

Próstata: parénquima hipoecoico, homogéneo, forma piriforme, lóbulos simétricos, contornos regulares, tamaño conservado, sin lesiones quísticas o nodulares a la fecha, sin dolor a la presión.

IMPRESIONES IMAGENOLÓGICAS:

Hallazgos ecográficos sugieren considerar como diferenciales:

- Mineralización Renal / Nefropatía Senil

CONSIDERACIONES:

Se recomienda correlacionar hallazgos con sintomatología del paciente en conjunto con el concepto del médico tratante y exámenes paraclínicos / ayudas diagnósticas complementarias.

Las imágenes evaluadas son correspondientes a un momento en específico, por lo que se deberán tener en cuenta que los cambios ecográficos son dinámicos

Natalia A. Molina Yepes

MV. U de La Salle

Esp. Diagnóstico por imagen. C.U.R.

TP. 35033

Fecha: 6-08/2026	**Edad:** 10 Años	**Raza:** Pitbull
Paciente: Zeus	**Especie:** Canino	**Propietario:** Tatiana Muñoz
Remitente: Dra Valentina Arango	**Tipo de estudio:** Ecografía Abdominal	
	***Estudio realizado con equipo Vinno5, con sonda microconvexa, se manejó frecuencia de 5.0 a 11.0 MHz para abordaje abdominal*.**	

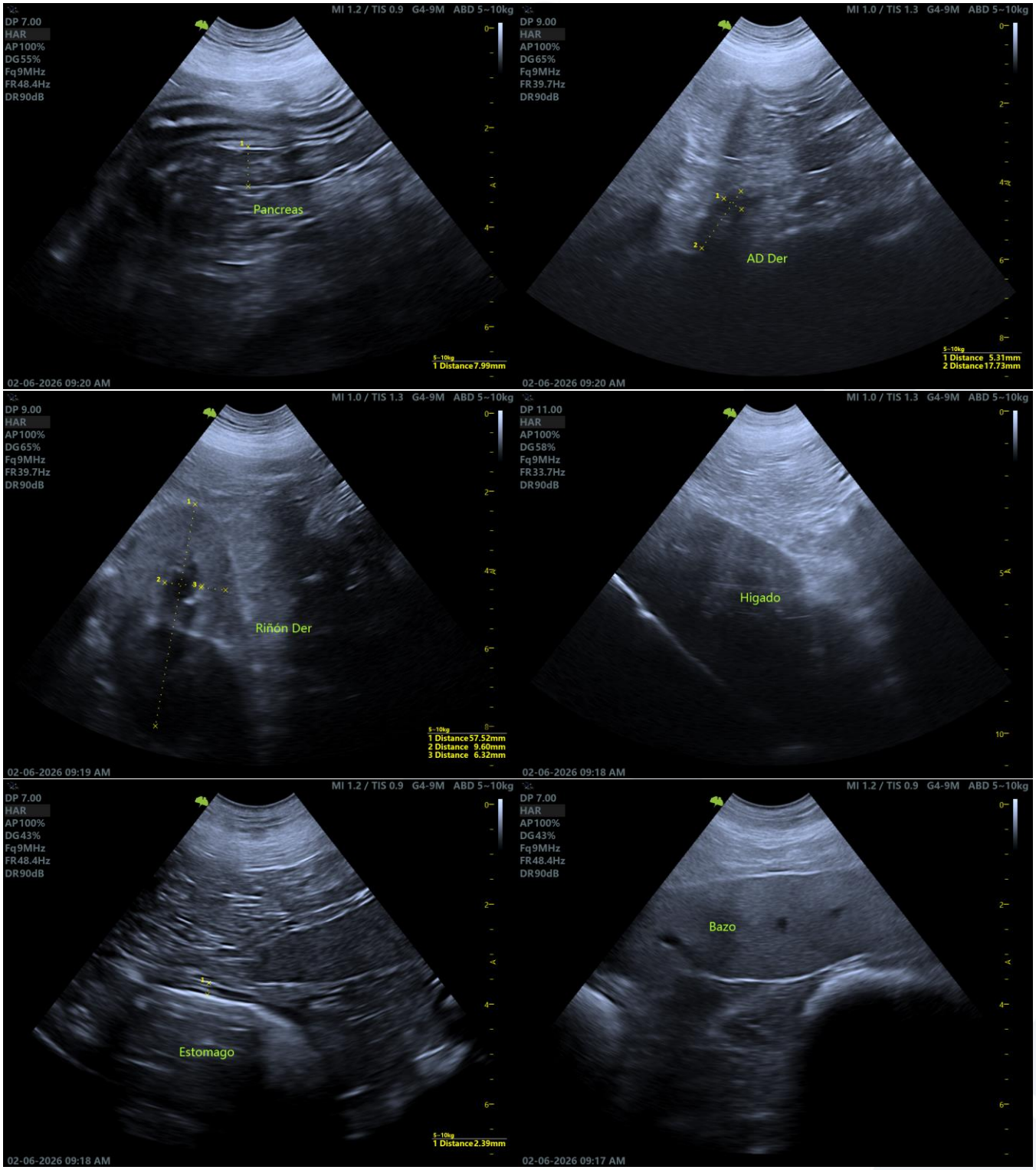

@eco.ondapet
eco.ondapet@gmail.com
3244227147

Fecha: 6-08/2026	**Edad:** 10 Años	**Raza:** Pitbull
Paciente: Zeus	**Especie:** Canino	**Propietario:** Tatiana Muñoz
Remitente: Dra Valentina Arango	**Tipo de estudio:** Ecografía Abdominal	
	***Estudio realizado con equipo Vinno5, con sonda microconvexa, se manejó frecuencia de 5.0 a 11.0 MHz para abordaje abdominal*.**	

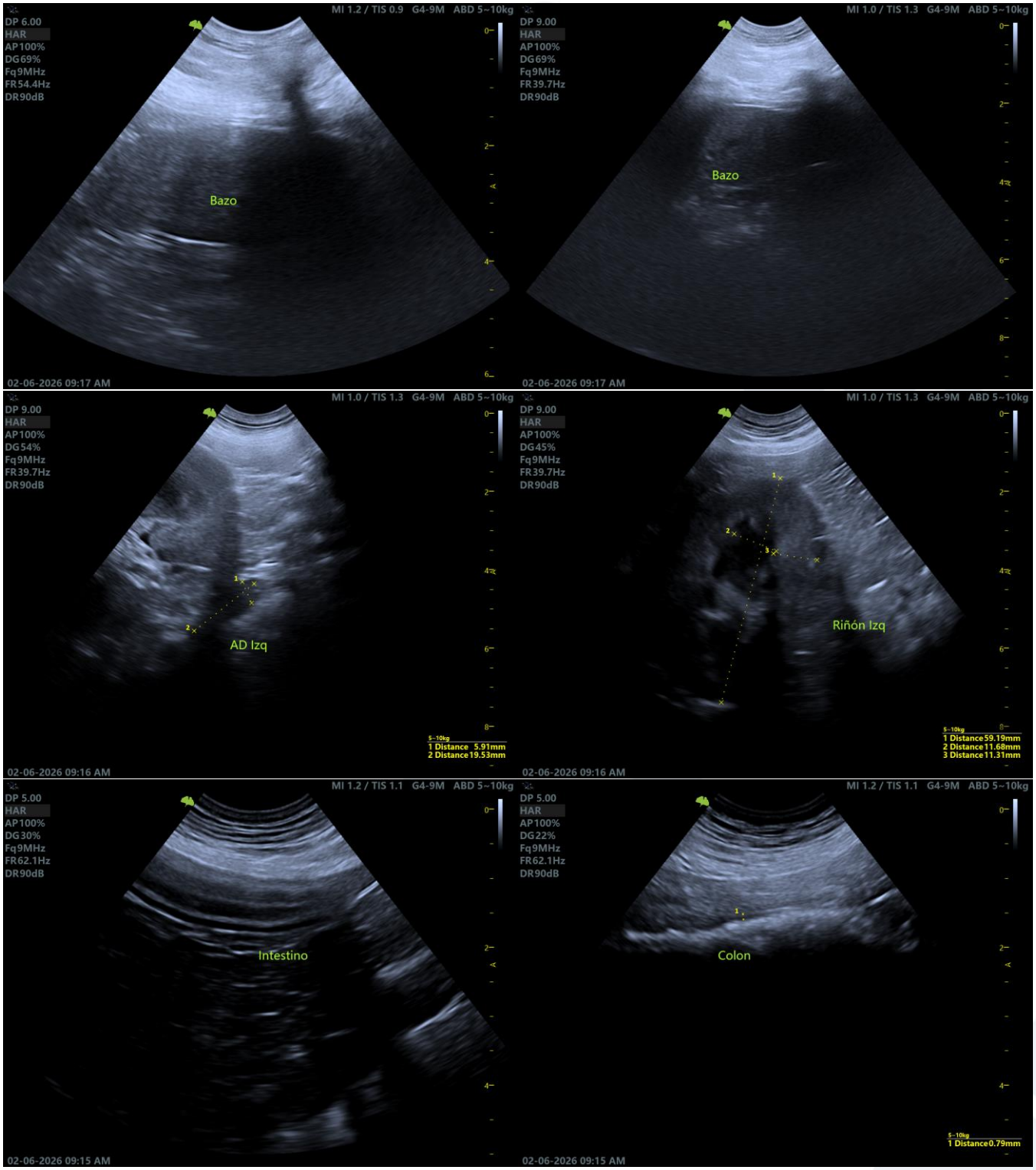

@eco.ondapet
eco.ondapet@gmail.com
3244227147

Fecha: 6-08/2026	**Edad:** 10 Años	**Raza:** Pitbull
Paciente: Zeus	**Especie:** Canino	**Propietario:** Tatiana Muñoz
Remitente: Dra Valentina Arango	**Tipo de estudio:** Ecografía Abdominal	
	***Estudio realizado con equipo Vinno5, con sonda microconvexa, se manejó frecuencia de 5.0 a 11.0 MHz para abordaje abdominal*.**	

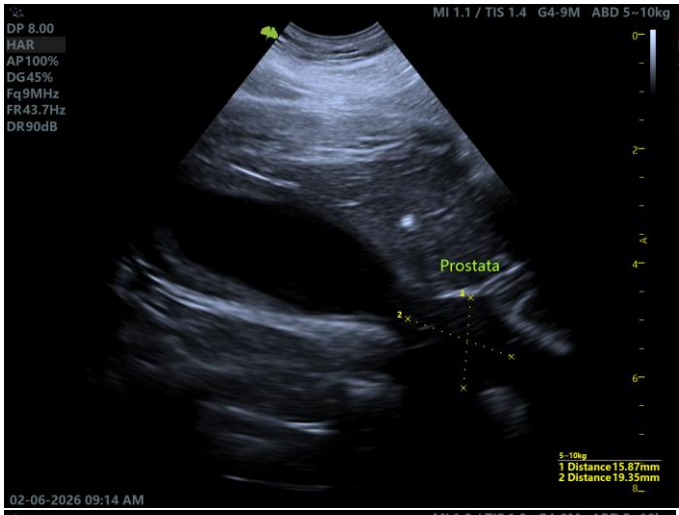

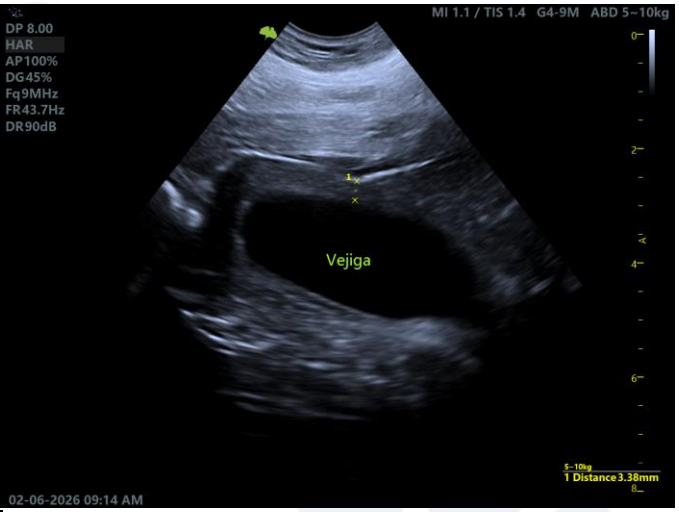

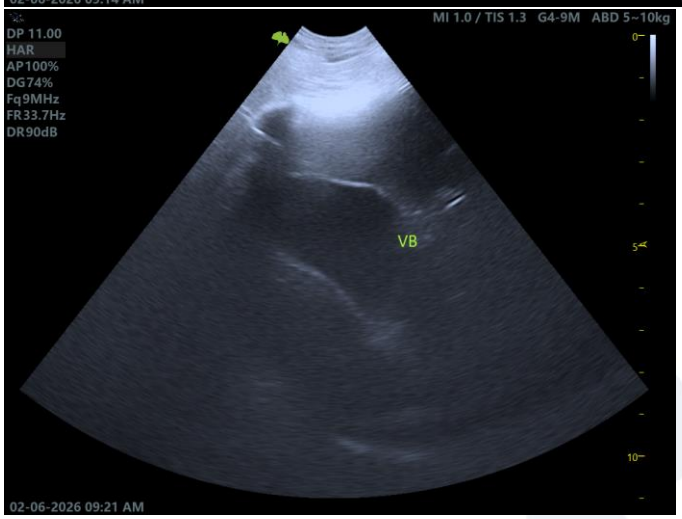

@eco.ondapet
eco.ondapet@gmail.com
3244227147